

МИНИСТЕРСТВО ЗДРАВООХРАНЕНИЯ РЕСПУБЛИКИ БЕЛАРУСЬ

УТВЕРЖДАЮ

Первый заместитель Министра

Ю.Л.Горбич

2024 г.

Регистрационный № 028-114



**МЕТОД ЛЕЧЕНИЯ ПЕРЕЛОМА КОРНЯ ЗУБА, ВЫВИХА ЗУБА И  
ПЕРИОДОНТИТА С ИСПОЛЬЗОВАНИЕМ ШИНИРУЮЩИХ  
КОНСТРУКЦИЙ**

инструкция по применению

УЧРЕЖДЕНИЕ РАЗРАБОТЧИК: учреждение образования «Белорусский  
государственный медицинский университет»

АВТОРЫ: д.м.н., профессор Новак Н.В., Старовойтова В.С.,  
к.м.н., доцент Бобкова И.Л., к.м.н., доцент Зиновенко О.Г.

Минск, 2024

В настоящей инструкции по применению (далее – инструкция) изложен метод лечения перелома корня зуба, вывиха зуба и периодонтита с использованием шинирующих конструкций, который может быть использован в комплексе медицинских услуг, направленных на стабилизацию подвижных зубов при острых и хронических травмах, периодонтите.

Инструкция предназначена для врачей-стоматологов, врачей стоматологов-терапевтов, иных врачей-специалистов организаций здравоохранения, оказывающих медицинскую помощь пациентам с заболеваниями, одним из симптомов которых является подвижность зубов, в амбулаторных и (или) стационарных условиях, и (или) условиях отделений дневного пребывания.

### **ПОКАЗАНИЯ К ПРИМЕНЕНИЮ**

Перелом корня зуба (S02.53).

Перелом коронки и корня зуба (S02.54).

Множественные переломы зубов (S02.57).

Перелом зуба неуточненный (S02.59).

Вывих зуба (S03.2): люксация зуба (S03.20); интрузия или эктрузия зуба (S03.21); вывих зуба (экзартикуляция) (S03.22).

Периодонтит (K05): острый периодонтит (K05.2): обострение хронического периодонтита, в том числе периодонтальный абсцесс десневого происхождения без свища (K05.20); обострение хронического периодонтита, в том числе периодонтальный абсцесс десневого происхождения со свищом (K05.21); хронический простой периодонтит (K05.30); хронический сложный периодонтит (K05.31); быстро прогрессирующий периодонтит (K05.4); симптоматический периодонтит (K05.5).

## **ПРОТИВОПОКАЗАНИЯ К ПРИМЕНЕНИЮ**

Предсердно-желудочковая (атриовентрикулярная) блокада и блокада левой ножки пучка (Гиса) (I44).

Мерцательная аритмия (I48).

Синдром слабости синусового узла (I49.5).

Эпизодические и пароксизмальные расстройства центральной нервной системы (G40-G47).

Церебральный паралич и другие паралитические синдромы заболевания нервной системы с повышенной возбудимостью (G80-G83).

Доброкачественное новообразование рта и глотки (D10).

Доброкачественное новообразование больших слюнных желез (D11).

Злокачественные образования губы, полости рта и глотки (C00-C14).

Состояние зубов и тканей периодонта, характеризующееся как плохая гигиена полости рта: ОНI-S 1.7 балла и выше, GI – 1.1 балла и выше.

Состояние ротовой полости с невозможностью обеспечения сухости операционного поля.

Состояния, сопровождающиеся повышенной индивидуальной чувствительностью к методам фототерапии.

## **ПЕРЕЧЕНЬ НЕОБХОДИМЫХ МЕДИЦИНСКИХ ИЗДЕЛИЙ, РАСХОДНЫХ МАТЕРИАЛОВ И ЛЕКАРСТВЕННЫХ СРЕДСТВ**

1. Стоматологическая установка.
2. Набор стоматологических инструментов.
3. Боры для препарирования твердых тканей зуба, системы для полирования композита.

4. Армирующий материал (ленты для шинирования зубов и изготовления адгезивных протезов, ортодонтическая проволока).
5. Текущий композиционный материал.
6. Универсальный композиционный материал
7. Адгезивная система.
8. 38% гель ортофосфорной кислоты
9. Электроодонтометр
10. Рентген-аппарат
11. Фторлаки, фторгели.

### **ОПИСАНИЕ ТЕХНОЛОГИИ ПРИМЕНЕНИЯ МЕТОДА**

1. Шинирование зубов при острой травме: перелом корня зуба, вывих зуба. При переломе корня витального зуба с локализацией линии перелома в средней трети корня фиксацию фрагментов проводят с вестибулярной поверхности зубов; при локализации линии перелома в цервикальной области иммобилизацию осуществляют с двух поверхностей – вестибулярной и оральной; при переломе в апикальной части корня иммобилизацию не проводят.

#### **Этапы шинирования при острой травме:**

- 1.1 репозиция зубов;
- 1.2. адгезивная подготовка, включающая кислотное травление вестибулярной поверхности зубов (нанести гель ортофосфорной кислоты диаметром 1,0-1,5 мм с экспозицией 20-30 сек, затем смыть водой и высушить струей воздуха), затем нанести адгезивную систему, высушить и фотополимеризовать;
- 1.3. внести текущий композиционный материал;
- 1.4. адаптировать армирующий материал и сополимеризовать его с текущим композиционным материалом (далее – шинирующая конструкция);

1.5. наложить на концы шинирующей конструкции универсальный композиционный материал;

1.6. полировать шинирующую конструкцию;

1.7. точно пришлифовать травмированный зуб для снятия окклюзионной нагрузки;

1.8. проверить качество репозиции зубов с применением лучевых методов. При некачественной репозиции рекомендовано повторное шинирование.

1.9. Обязателен окклюзионный покой в течение трех недель.

1.10. Шинирование зубов от 2-х недель до 2-х месяцев (в зависимости от диагноза):

1.10.1 Перелом корня витального зуба – шинирование на срок 4 недели (в случае локализации перелома в коронковой трети – срок шинирования до 4 месяцев).

1.10.2 Подвывих зуба – шинирование на 2 недели.

1.10.3 Вывих зуба – шинирование на 2-4 недели.

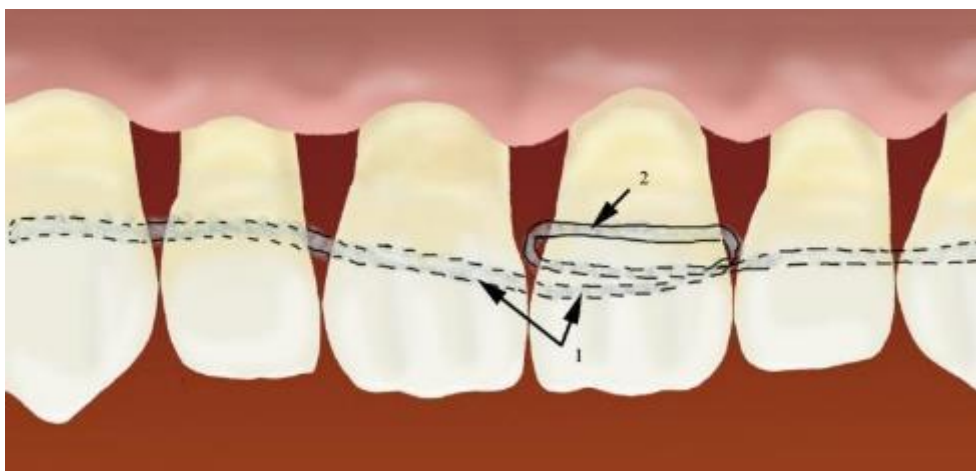
1.11. После окончания срока шинирования – удаление шины и покрытие зубов фторлаком.

## **2. Шинирование зубов при хронической травме**

2.1 При шинировании зубов со второй и третьей степенями подвижности при наличии трем, на оральной поверхности входящих в шину зубов, препарировать борозду и дополнительную борозду на вестибулярной поверхности зуба с третьей степенью подвижности, провести адгезивную подготовку твердых тканей шинируемых зубов, нанести на борозды текучий композиционный материал и поместить в них армирующий материал, начиная с крайнего зуба, входящего в шинирующую конструкцию.

Затем продолжить шинирование зубов со второй степенью подвижности, размещая армирующую ленту в бороздах на оральной поверхности зубов. Дойдя до зуба с третьей степенью подвижности, армирующую ленту разместить в борозде на оральной поверхности, затем пропустить ее через трему, расположенную между соседними зубами, в вестибулярном направлении, уложить в борозду на вестибулярной поверхности зуба с третьей степенью подвижности и снова направить через трему, расположенную между соседними зубами, на оральную поверхность этого же зуба, и продолжить шинирование остальные зубы.

После чего уложенную армирующую ленту сополимеризовать с текучим композиционным материалом, покрыть универсальным композиционным материалом и осуществить фотополимеризацию (рис. 1).



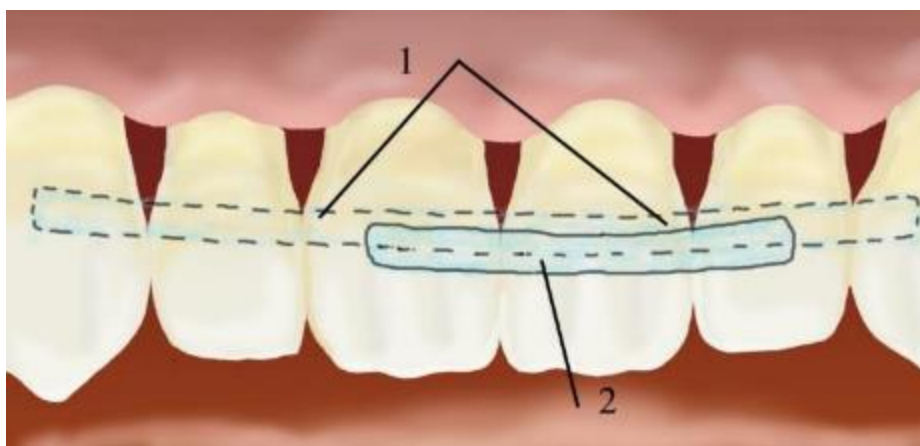
1 – шинирование по оральной поверхности зубов, 2 – армирующая лента выходит через промежутки между зубами на вестибулярную поверхность 2.1 зуба с третьей степенью подвижности

Рисунок 1 - Схема шинирования зубов со II-ой и III-ей степенями подвижности при наличии трем (зуб 2.1 имеет третью, а остальные – вторую степени подвижности)

2.2 При шинировании зубов со второй и третьей степенями подвижности при плотно стоящих зубах, на оральной поверхности входящих в шину зубов в области экватора препарировать борозду и

дополнительную борозду на вестибулярной поверхности зуба с третьей степенью подвижности и двух рядом стоящих с ним зубов, провести адгезивную подготовку твердых тканей шинируемых зубов. После чего нанести на борозды текучий композиционный материал и поместить в них армирующую ленту, начиная с крайнего, входящего в шинирующую конструкцию зуба. Продолжить шинирование зубов с оральной поверхности, размещая армирующую ленту в бороздах на оральной поверхности зубов, после чего уложенную армирующую ленту сополимеризовать с текучим композиционным материалом, покрыть универсальным композиционным материалом и фотополимеризовать.

Затем шинировать зуб с третьей степенью подвижности и два рядом стоящих с ним зуба с вестибулярной поверхности, нанести текучий композиционный материал, уложить в бороздки этих зубов армирующую ленту, сополимеризовать, покрыть универсальным композиционным материалом и фотополимеризовать (рис. 2).



1– шинирование по оральной поверхности зубов, 2 – шинирование по вестибулярной поверхности 2.1 зуба с третьей степенью подвижности и 1.1 и 2.2 зубов

Рисунок 2 - Схема шинирования зубов со II-ой и III-ей степенями подвижности при плотно стоящих зубах (зуб 2.1 имеет третью, а остальные – вторую степени подвижности)

Таким образом наиболее подвижный зуб с третьей степенью подвижности фиксируется со всех сторон, что предотвращает в последующем его отрыв от шинирующей конструкции; нормализуются окклюзионные соотношения; устраняется травмирующее действие жевательного давления; перераспределяется жевательная нагрузка в области зубов с патологической подвижностью и, как следствие, компенсируются деструктивные процессы в периодонте.

## **ОЦЕНКА КЛИНИЧЕСКОЙ ЭФФЕКТИВНОСТИ МЕТОДА**

Контроль каждые 6 месяцев с целью:

1. оценки электровозбудимости пульпы при острой травме:
  - 1.1 Электровозбудимость пульпы в пределах нормы – контроль каждые 6 месяцев в течение 5 лет;
  - 1.2 Электровозбудимость снижена – эндодонтическое лечение зуба.
2. Выявления поломки или отрыва зуба с III степенью подвижности от шинирующей конструкции:
  - 2.1 Шинирующая конструкция не повреждена – контроль каждые 6 месяцев;
  - 2.2 Поломка шинирующей конструкции – починка шинирующей конструкции;
  - 2.3 Отрыв зуба с III степенью подвижности от шинирующей конструкции с последующим его удалением – изготовление адгезивно-шинирующего протеза.
3. Диагностики и лечения кариеса зубов, включенных в шинирующую конструкцию:
  - 3.1 Кариес зубов, включенных в шинирующую конструкцию не диагностирован – контроль каждые 6 месяцев;

3.2 При выявлении кариеса зубов, включенных в шинирующую конструкцию – лечение кариеса.

4. Выявление сколов пломбировочного материала:

4.1 При отсутствии сколов – контроль через 6 месяцев;

4.2 При наличии сколов – коррекция с использованием текучего и универсального композиционного материала.

## **ПЕРЕЧЕНЬ ВОЗМОЖНЫХ ОСЛОЖНЕНИЙ ПРИ ПРИМЕНЕНИИ МЕТОДА И ПУТИ ИХ УСТРАНЕНИЯ**

1. Поломка шинирующей конструкции.

Починка шинирующей конструкции после выяснения и устранения причин поломки.

2. Отрыв зуба от шинирующей конструкции.

Изготовление адгезивной шинирующей конструкции при отсутствии одного или нескольких зубов.

3. Травма десны нависающим краем шинирующей конструкции.

Удаление нависающего края шинирующей конструкции с последующей шлифовкой и полировкой.