

МИНИСТЕРСТВО ЗДРАВООХРАНЕНИЯ РЕСПУБЛИКИ БЕЛАРУСЬ

УТВЕРЖДАЮ

Первый заместитель Министра



Е.Л. Богдан

2026 г.

Регистрационный № 004-0326

**МЕТОД НАРУЖНО-СОННО- ПОЗВОНОЧНОГО
ШУНТИРОВАНИЯ У ПАЦИЕНТОВ С ВЕРТЕБРО-
БАЗИЛЯРНОЙ НЕДОСТАТОЧНОСТЬЮ, ВЫЗВАННОЙ
НЕАТЕРОСКЛЕРОТИЧЕСКИМИ НАРУШЕНИЯМИ
КРОВОТОКА В ПОЗВОНОЧНЫХ АРТЕРИЯХ**

инструкция по применению

УЧРЕЖДЕНИЯ-РАЗРАБОТЧИКИ: учреждение образования
«Белорусский государственный медицинский университет»,
учреждение здравоохранения «4-я городская клиническая больница им.
Н.Е.Савченко» г. Минска

АВТОРЫ: д.м.н., проф. Алексеев С.А., д.м.н., проф. Хрыщанович В.Я.,
к.м.н. доц. Турлюк Д.В., к.м.н. Роговой Н.А., к.м.н. Климчук И.П.

Минск, 2026

ОБОЗНАЧЕНИЯ И СОКРАЩЕНИЯ

- ВБН – вертебробазилярная недостаточность
ВСА – внутренняя сонная артерия
ЛСК – линейная скорость кровотока
НСА – наружной сонной артерии
ОСА – общая сонная артерия
ПА – позвоночная артерия
MF- mean flow (средний объемный кровоток)
P.I. – pulsating index (пульсативный индекс)

В настоящей инструкции по применению (далее – инструкция) изложен метод наружно-сонно- позвоночного шунтирования у пациентов с вертебро-базиллярной недостаточностью (далее - ВБН) вызванной неатеросклеротическими нарушениями кровотока по позвоночным артериям, который может быть использован в комплексе медицинских услуг, направленных на лечение тяжелых форм ВБН.

Инструкция предназначена для врачей-нейрохирургов, врачей-сосудистых хирургов и иных врачей-специалистов организаций здравоохранения, оказывающих медицинскую помощь пациентам с ВБН в стационарных условиях.

1. ПОКАЗАНИЯ К ПРИМЕНЕНИЮ

1. «Синдром вертебробазиллярной артериальной системы» (рубрика G45) класса V, согласно МКБ 10.
2. Экстравазальная компрессия позвоночных артерий в канале поперечных отростков шейных позвонков (рубрика I45.0).

2. ПРОТИВОПОКАЗАНИЯ К ПРИМЕНЕНИЮ

1. Заболевания и патологические состояния, сопровождающиеся головокружением не сосудистого генеза.
2. Заболевания и патологические состояния в стадии декомпенсации (онкологические, кардиологические, почечные и др.)
3. Иные противопоказания, соответствующие таковым для применения медицинских изделий и лечебных процедур необходимых для реализации метода, изложенного в настоящей инструкции.

3. ПЕРЕЧЕНЬ НЕОБХОДИМЫХ МЕДИЦИНСКИХ ИЗДЕЛИЙ, ЛЕКАРСТВЕННЫХ ПРЕПАРАТОВ И Т.Д.

1. Медицинское изделие для выполнения интраоперационного флоуметрического исследования (далее – флоуметр) со стерильными многократными датчиками для интраоперационного исследования

сосудов с «Г» -образным концом (5-15 MHz) (4 мм для наружно-сонно-позвоночного шунта или венозного шунта; 6 мм для внутренней сонной артерии (ВСА)).

2. Гель медицинский универсальный для УЗИ, доплерографии и ультразвуковой терапии простерилизованный.

3. Стерильный комплект операционного белья.

4. Ранорасширитель Лира 2х3 зубчатый острый, 200 мм.

5. Набор сосудистый для хирургии сонных артерий.

6. Перчатки хирургические стерильные (размерного ряда S, M, L) для работы операционной бригады в стерильных условиях.

7. Сосудистые турникеты (держатели сосудов силиконовые) 5 штук.

8. Зажим сосудистый тип Бульдог 94 x 30 мм изогнутый (ME-812).

9. Зажимы атравматические сосудистые прямые и изогнутые типа Castaneda (Кастанеда) 3 штуки (31-417-01) 120 мм.

10. Клипатор многоразовый (ligaclip) и три кассеты с клипсами (5 штук) к нему.

11. Дротаверина гидрохлорид раствор для инъекций 20 мг/мл 2 мл 10 штук к нему.

4. ТЕХНОЛОГИЯ ИСПОЛЬЗОВАНИЯ МЕТОДА

1 этап. Предоперационная подготовка общепринятыми методами.

2. Методика хирургического вмешательства:

2.1. Положение пациента на операционном столе лежа на спине с поворотом головы назад и в сторону.

2.2. Анестезия проводится общепринятыми методами, используемыми при эндо-трахеальном наркозе.

2.3. Техника выполнения хирургического доступа к ПА:

По внутреннему краю правой кивательной мышцы выполняется линейный разрез длиной 6,2+1,5 см, начинающийся от уровня 2,1+0,8

см выше угла нижней челюсти по ходу поднижнечелюстной складки по направлению к краю ушной раковины (рисунок 1). Выделяется общая сонная артерия, внутренняя сонная артерия, югулярная вена, наружная сонная артерия до третьего сегмента с отсечением и перевязкой боковых ветвей. Рассечение слюнной железы, как правило, не проводится, так как она достаточно подвижна при данном доступе и легко отводится ранорасширительными крючками, также, как и венозное сплетение, нервы, «двубрюшная» мышца.

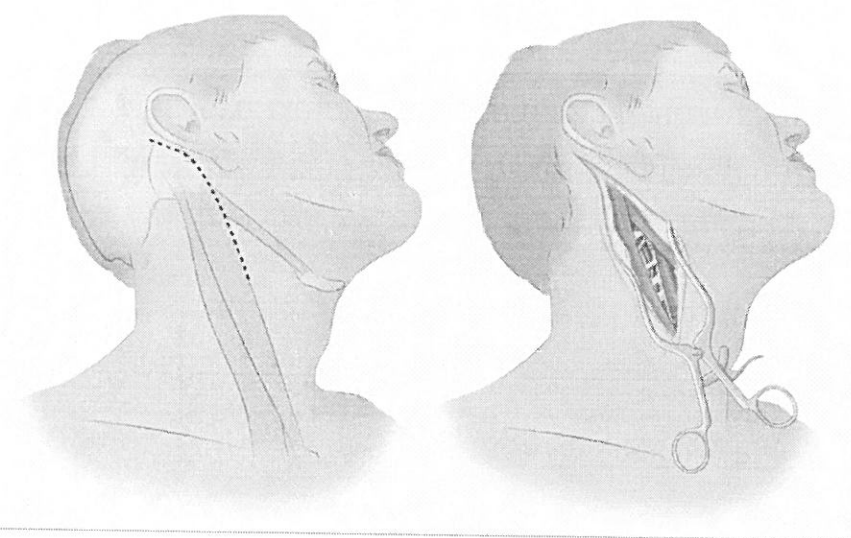


Рисунок 1 Пунктирной линией обозначен доступ к 3-му сегменту ПА (слева). Вид после выполнения разреза с установленным ранорасширителем (справа).

2.4. Выделение НСА и ПА для шунтирования в третьем сегменте:

НСА выделяется последовательно с отсечением боковых веток на протяжении 4 см по общепринятой ангиохирургической методике. Затем отсекается с предварительным наложением сосудистого зажима по типу «бульдог». Затем выделяется позвоночная артерия в промежутке между первым и вторым шейными позвонками. Ориентиром является выступ первого шейного позвонка, который определяется пальпаторно. Рассекаются мышцы и фасции соединяющие поперечные отростки первого и второго шейных позвонков. Корешок нервного сплетения С2, который расположен над

позвоночной артерией отводится в сторону с помощью силиконового держателя. Таким же образом, с помощью диссектора, на силиконовый держатель берется позвоночная артерия.

2.5. Выполнение анастомоза между НСА и ПА:

2.5.1. ПА отсекается максимально в проксимальном направлении с предварительным наложением на нее клипсы, что позволяет улучшить мобильность дистального конца ПА в промежутке между позвонками;

2.5.2. на дистальный конец ПА накладывается сосудистый зажим типа «бульдог» для артерий малого калибра.

2.5.3. анастомоз накладывается между ПА и НСА по типу «конец в конец» по общепринятой методике (рисунок 2).

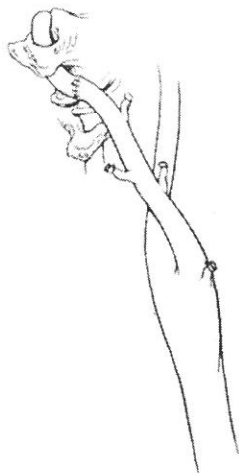


Рисунок 2 Наружносотно-позвоночное перемещение (НСА с отсеченными ветвями, третий сегмент ПА - в поперечном отростке 1 позвонка). Штрихом между артериями обозначен анастомоз «конец в конец»

3. Последовательность измерения параметров кровотока:

3.1. До наложения анастомозов:

3.1.1. измерение кровотока в артерии-доноре (наружная сонная артерия) для оценки исходного потока;

3.1.2. измерение кровотока по ВСА до и после отсечения веток НСА и после отсечения НСА, но перед наложением анастомоза НСА с ПА в третьем сегменте;

3.1.3. измерение свободного потока по наружной сонной артерии после ее отсечения в дистальной части (для оценки максимального

возможного объёма кровотока в шунте).

3.2. Измерение параметров кровотока после наложения НСА-ПА анастомоза общепринятыми методами.

3.2.1. измеряемые параметры кровотока:

средний объемный кровоток (MF, мл/мин);

пульсативный индекс (PI) = (Пиковый систолический поток «-» конечный диастолический поток) / средний поток.

3.3. Оценка адекватности кровотока в анастомозе (MF и PI для НСА с диаметром более 3,5- 4 мм). Адекватной работу анастомоза считают в случае, если:

3.3.1. средний объемный кровоток (MF) по НСА >30 мл/мин;

3.3.2. пульсативный индекс (PI) <3;

4. Принятие управленческого решения.

4.1. В случае, если кровоток оценивается как неадекватный, выполняется оценка причин нарушения проходимости анастомоза (вероятные причины: спазм шунта, стеноз анастомоза, гиповолемия):

4.1.1. проверить состояние анастомоза, ввести раствор дротаверина гидрохлорида вокруг шунта с целью разрешения ангиоспазма, исключить гипотензию;

4.1.2. повторно измерить АД (целевое САД >100 мм рт. ст.) и выждать экспозицию шунта в растворе дротаверина гидрохлорида 5-10 минут;

4.1.3. повторное измерение показателей MF и PI с оценкой адекватности кровотока в анастомозе.

4.2. В случае адекватности кровотока приступить к послойному ушиванию раны с дренированием общепринятыми методами.

6. Медицинская помощь в раннем послеоперационном периоде осуществляется общепринятыми методами:

6.1. Контроль отделяемого по дренажу.

6.2. Обезболивание с помощью НПВС, наркотических обезболивающих и блокады корешка С2 с помощью проводниковой

анестезии по показаниям в зависимости от интенсивности болевого синдрома.

5. ПЕРЕЧЕНЬ ВОЗМОЖНЫХ ОСЛОЖНЕНИЙ ПРИ ВЫПОЛНЕНИИ МЕТОДА И ПУТИ ИХ УСТРАНЕНИЯ

1. Возможные хирургические осложнения

1.1. Ранние осложнения: тромбоз шунта (из-за стеноза анастомоза, сдавление тканями извне или гематомой); гематома в зоне доступа (хирургические ошибки, коагуляционные нарушения); повреждение корешков С1–С2 (интраоперационное повреждение);

Предпринимаемые меры для их устранения: ревизия раны, рещунтирование с контролем кровотока с помощью интраоперационной флоуметрии и/или контрастной ангиографии

1.2. Поздние: инфекция раны.

Предпринимаемые меры для их устранения: при длительности операции более 4-х часов – интраоперационная антибиотикопрофилактика с использованием цефалоспоринов 2 -3 поколения. При гематоме – ревизия раны с поиском источника и остановкой кровотечения, удаление гематомы, промывание раны антисептиками.

1.3. Недостаточный кровоток по шунту (<30 мл/мин):

Возможные причины: стеноз анастомоза, спазм шунта, гиповолемия;

Предпринимаемые меры для их устранения: ревизия анастомоза, обработка шунта раствором дротаверина, стабилизация АД.

2. Возможные неврологические осложнения:

Нарушение мозгового кровотока, ТИА, инфаркт мозга;

Предпринимаемые меры для их устранения: ранняя экстубация с контролем неврологического статуса. При подозрении на инсульт – ангиография церебральных артерий для диагностики этиологии

нарушения кровообращения (эмболия, тромбоз, стеноз) с последующей тромбэктомией из мозговых артерий или реоперацией.

2. При применении флоуметрического датчика возможно механическое повреждение шунта при его чрезмерной тракции «Г» - образной частью датчика. Для избегания данного осложнения необходимо подбирать размер датчика, соответствующего диаметру шунта (как правило 4 мм), не пытаться с усилием втиснуть шунт в разъем датчика.

3. Получение артефактов на экране монитора: избегать контакта датчика с окружающими тканями и удалить воздух из зоны контакта датчика с шунтом (может исказить сигнал).

6. КОНТРОЛЬ ЭФФЕКТИВНОСТИ

Не требуется.